

Caso Clínico 2

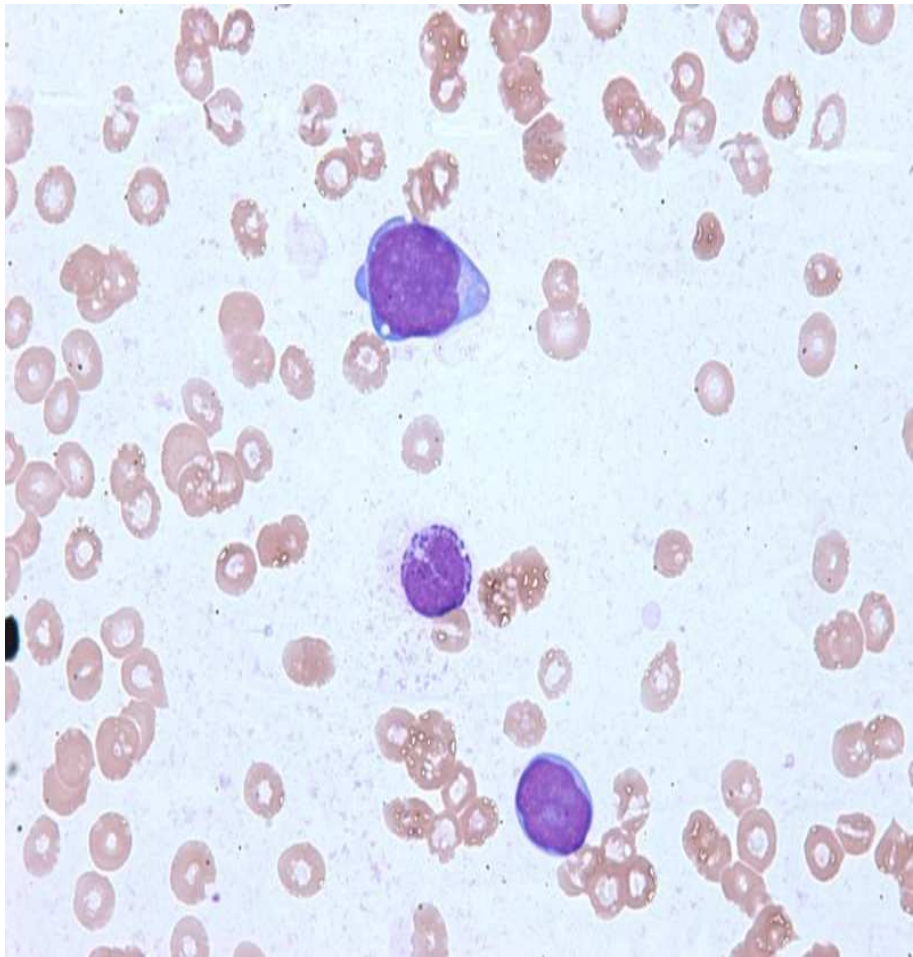
**Universidade Federal do Paraná
Hospital de Clínicas / Laboratório de Imunofenotipagem**

Dra. Mariester Malvezzi
Dra. Ana Paula de Azambuja
Dra. Juliana de Lima
Miriam P. Beltrame
Noely T. da Silva
Rosana I. I. Cattaneo

Caso Clínico 2

- **M.M.L.C., 57 anos, feminina**
- Paciente com queixa de astenia e sonolência há 3 meses.
- Ao exame:
 - BEG, hipocorada, pálida, taquicárdica.
 - Ausculta pulmonar normal. Abdome sem visceromegalias.
 - Pele sem lesões
- Tratada empiricamente com transfusões, vitamina B12, ácido fólico, sem resposta adequada.

Caso Clínico 2



• Hemograma

– Eritrócitos:

- Hb 4,9 g/dl
- VG 15,2%
- VCM 114 fl

– Leucócitos:

- 5.410 leucócitos
- Blastos 6% Ly 56% Mo 8% Bast 14% Seg 16%

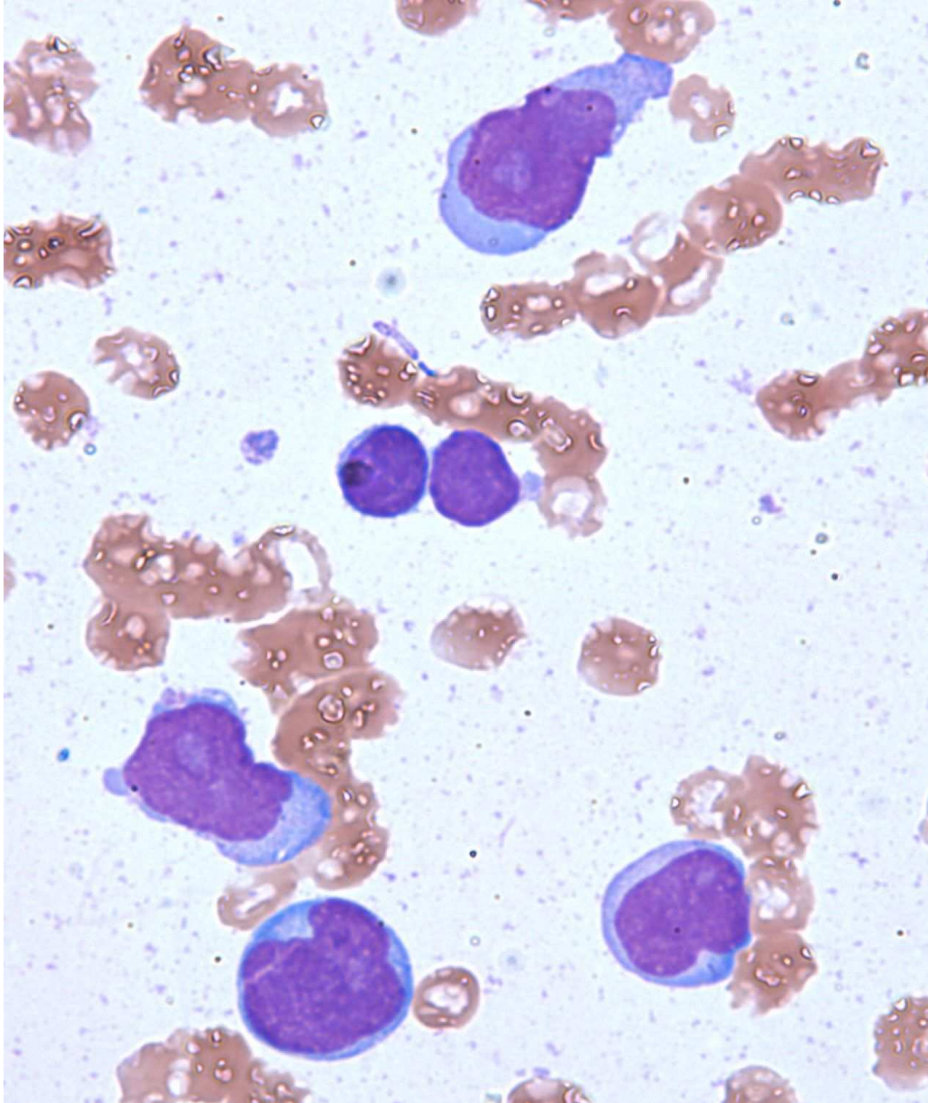
– Plaquetas: 54.500/ul

Caso Clínico 2

– Outros exames:

- TSH 1,87
- Cr 0,72
- Fe sérico 89,5
- IS 24,46
- CTLF 365,8
- Retic 0,7%
- LDH 691
- ferritina 961,9
- Vit B12 1500
- ác fólico 20

Caso Clínico 2



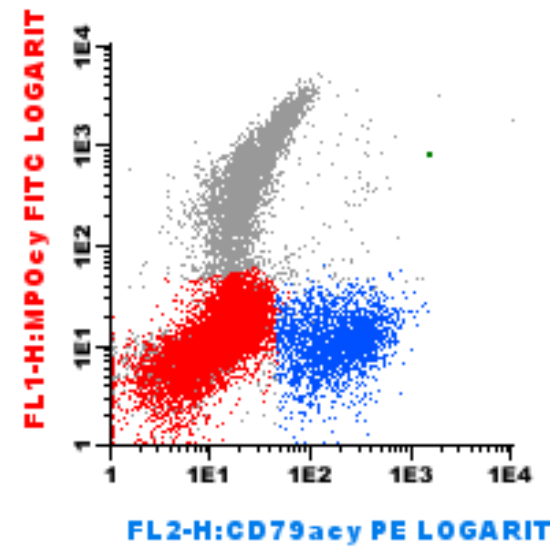
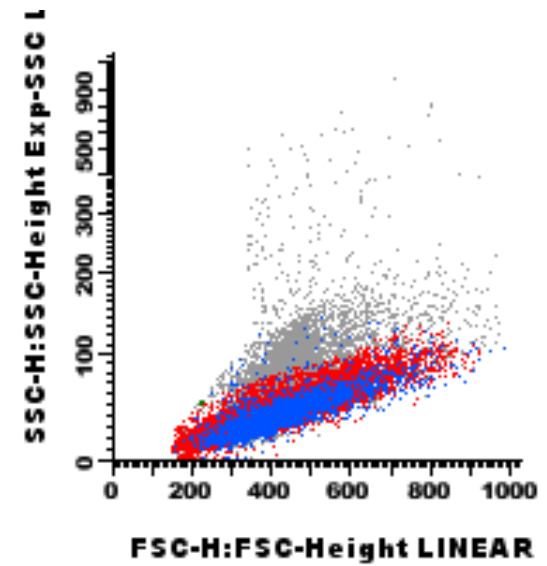
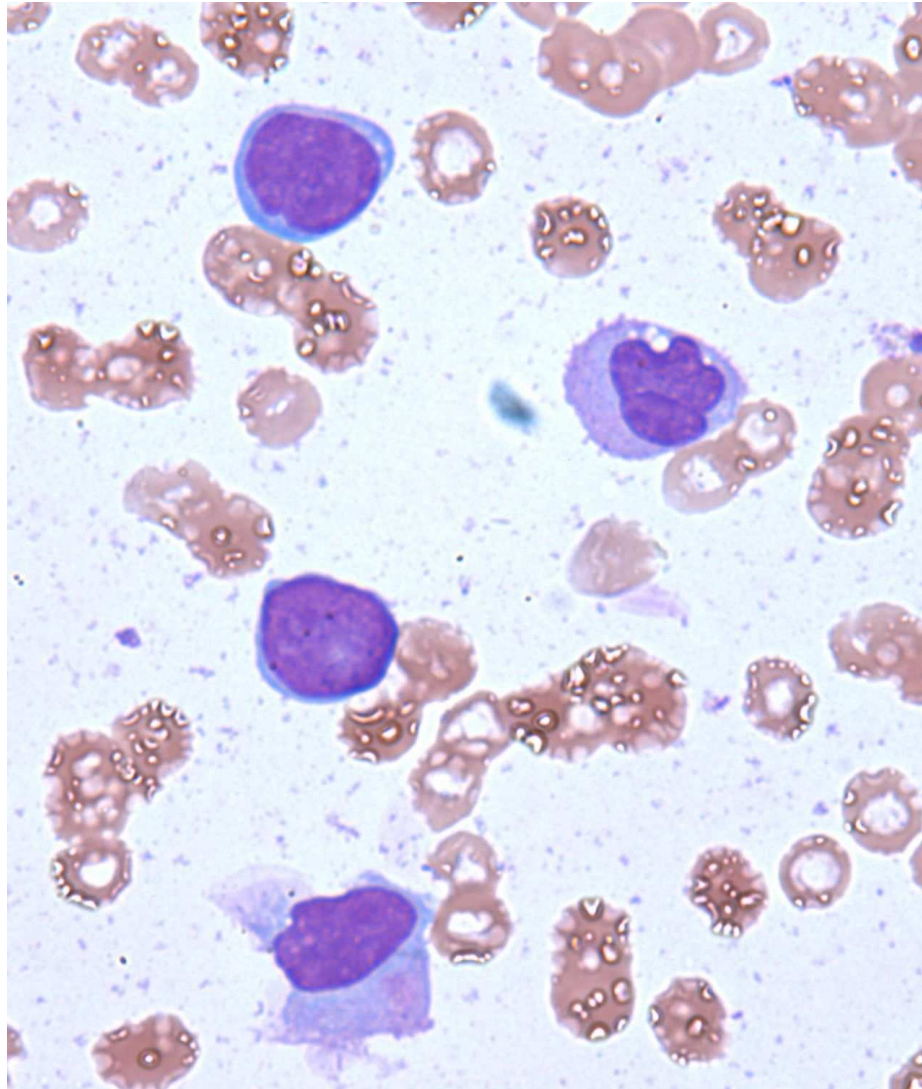
- **Mielograma**

- SV: 10% eritróide, diseritropoese moderada.
- SG: 20% mielóide, hipogranulada.
- 2% eosinófilos
- 40% blastos de tamanho mediano a grande, núcleo de formato irregular, cromatina pouco frouxa com nucléolo evidente, citoplasma basofílico sem grânulos.
- 15% Monócitos
- SL: 13% linfócitos
- SMega: ausente

Caso Clínico 2

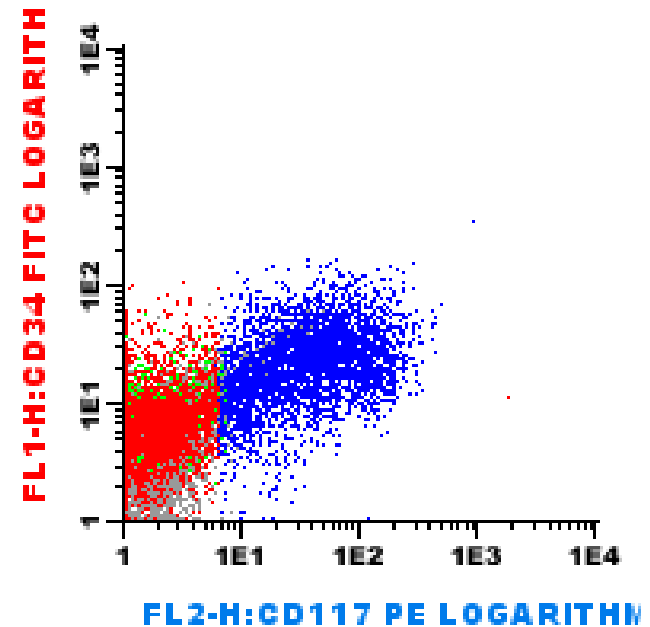
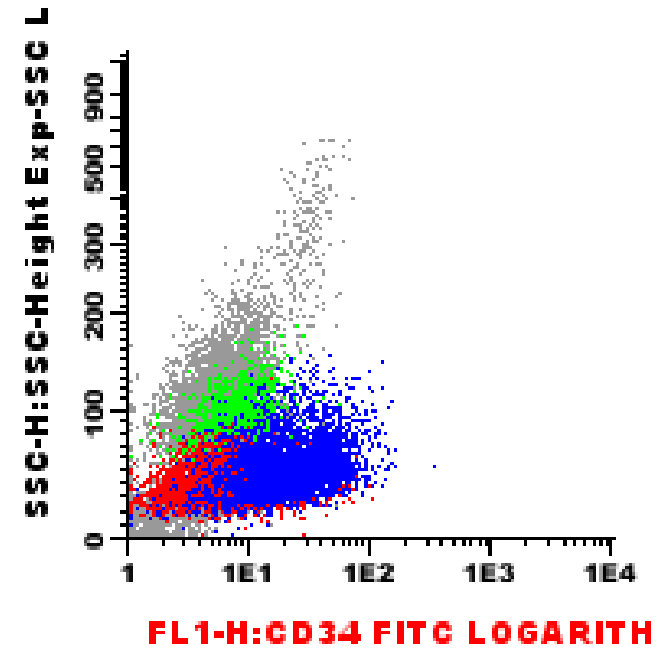
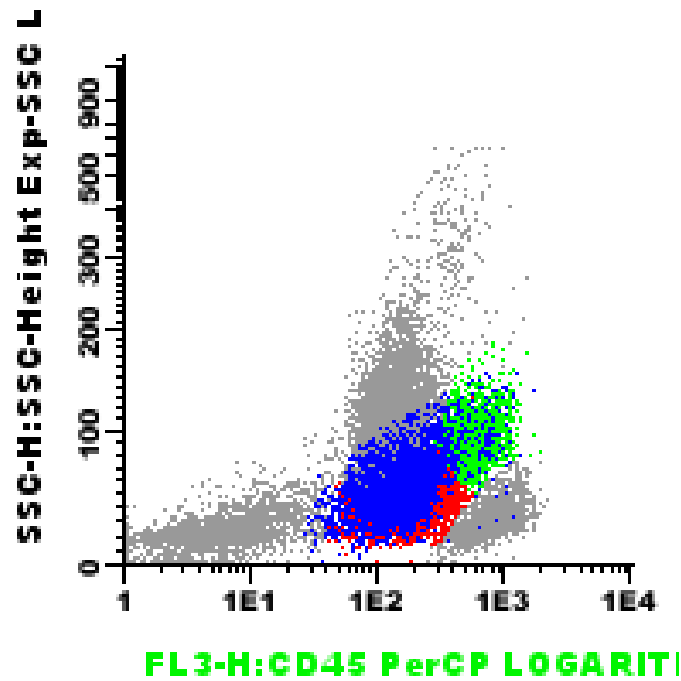
- **Percentual na citometria de fluxo**
 - **30%** Blastos
 - **10,3%** Monócitos anormais
 - **13,4%** Células dendríticas plasmocitóides
 - **2,1%** Células dendríticas monocitóides
 - **20,5%** Linhagem mielóide
 - **1,4%** Eosinófilos
 - **11%** Linhagem eritróide
 - **9,2%** Linhagem linfóide (LT 5%, LB 4%, LNK 0,2%)
 - **0,7%** Células plasmáticas

Caso Clínico 2

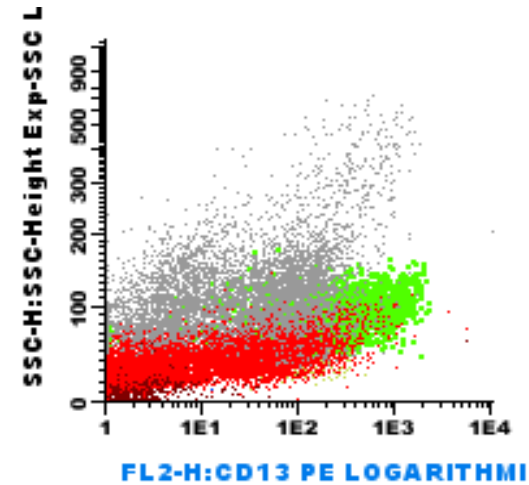
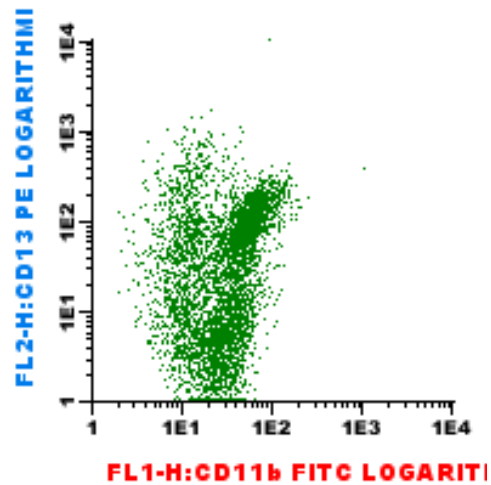
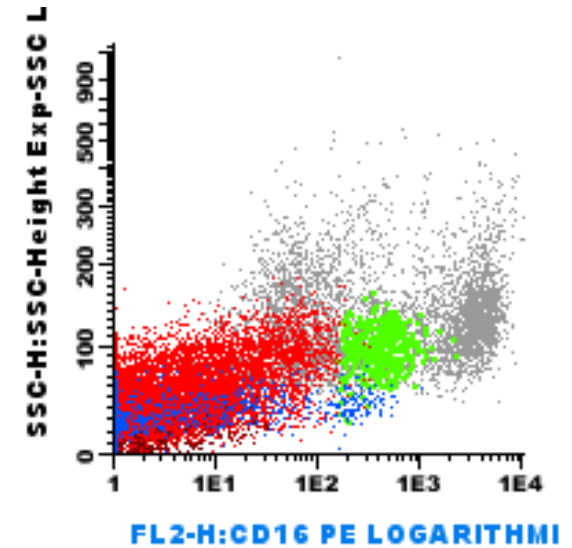
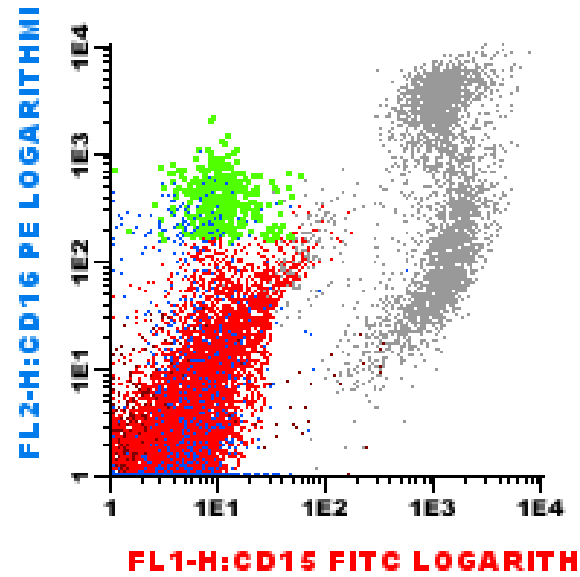
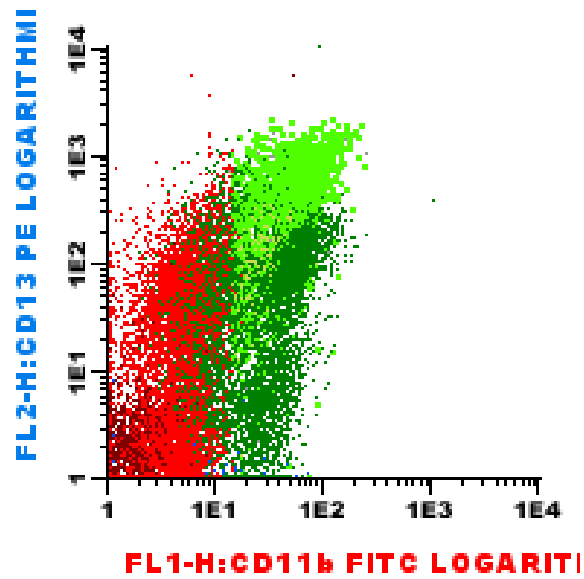


Caso Clínico 2

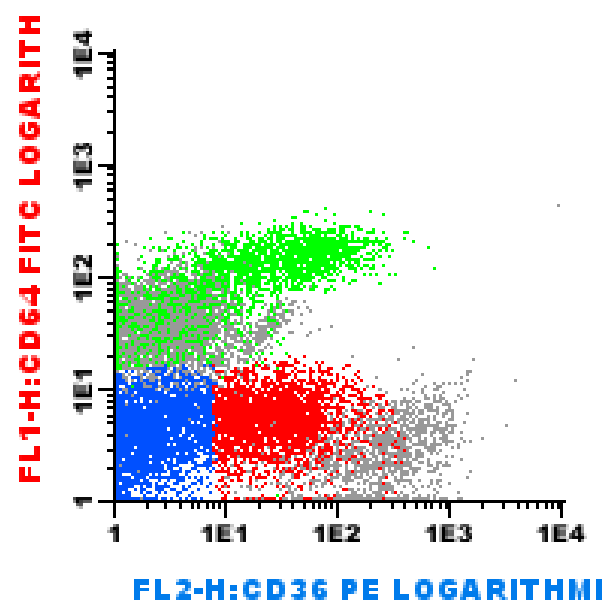
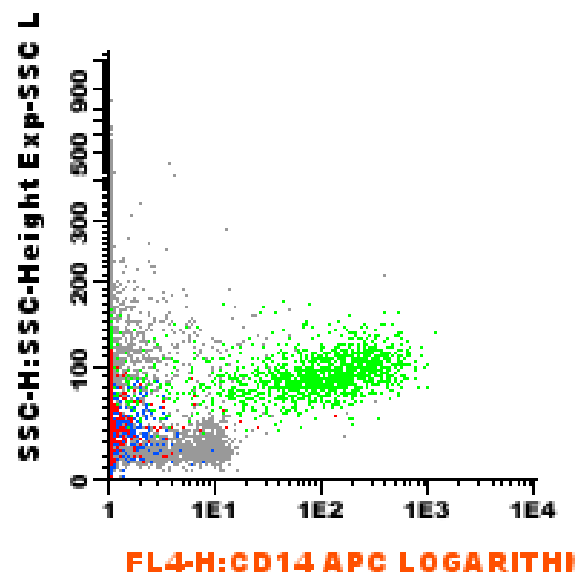
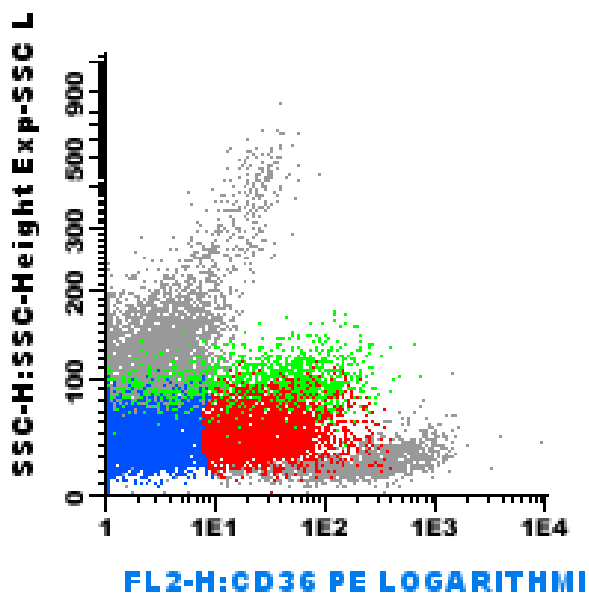
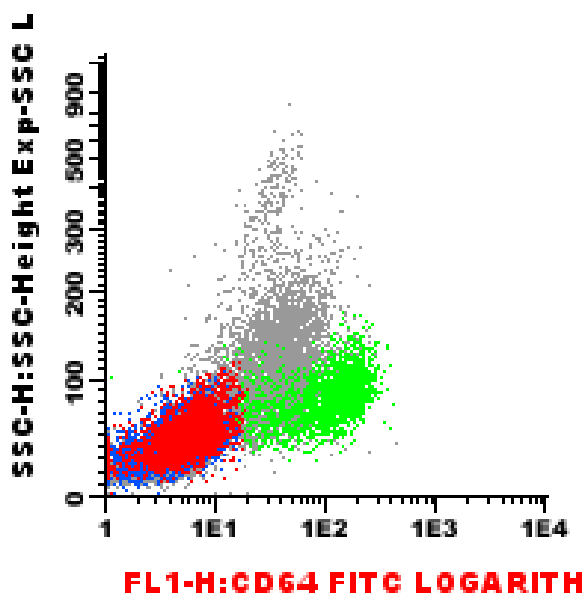
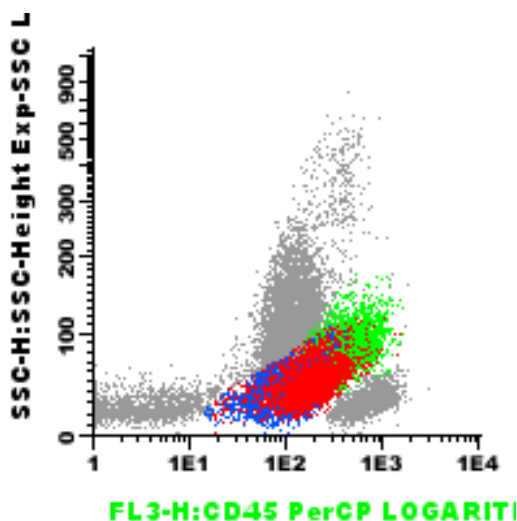
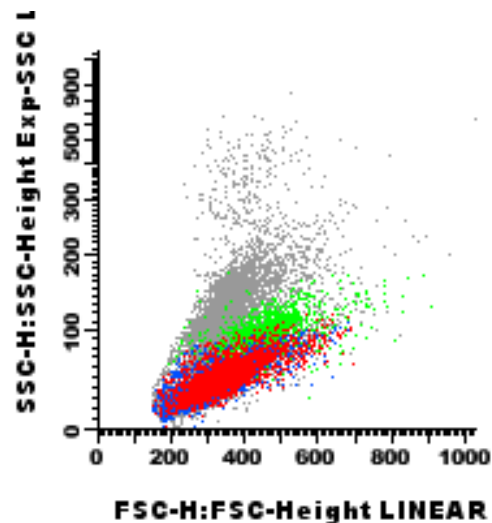
- Citometria de fluxo



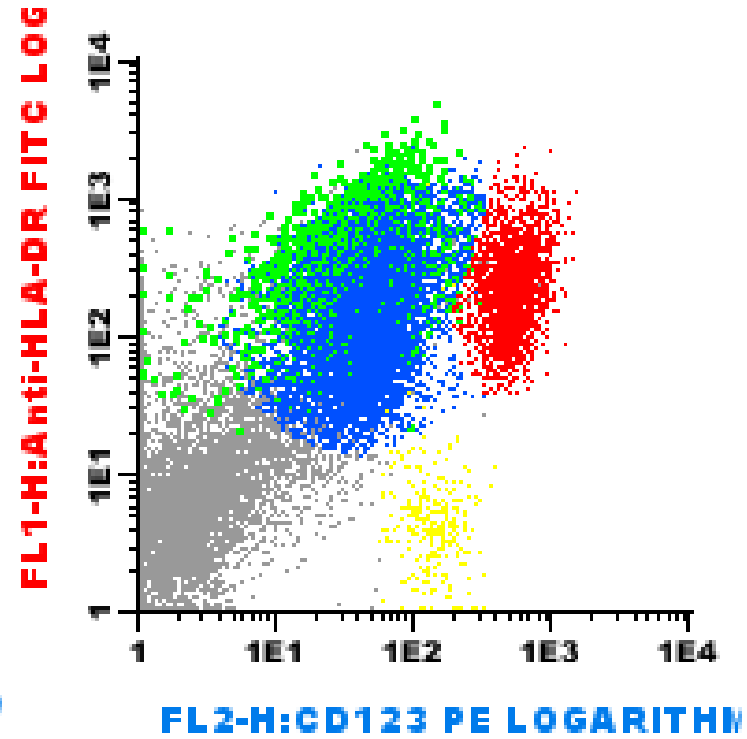
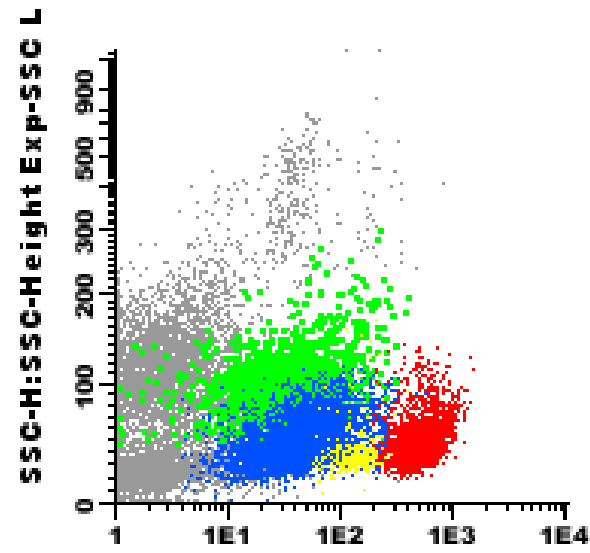
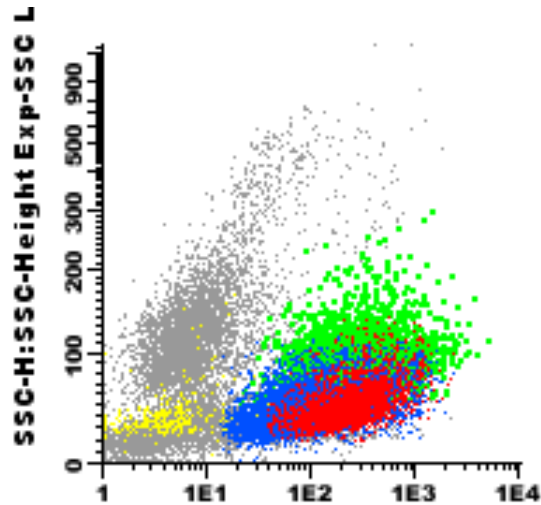
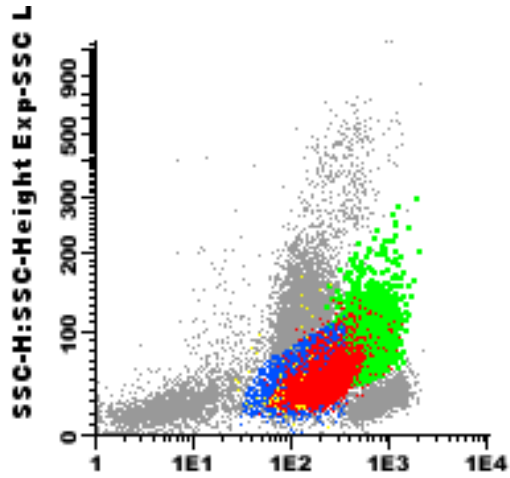
Caso Clínico 2



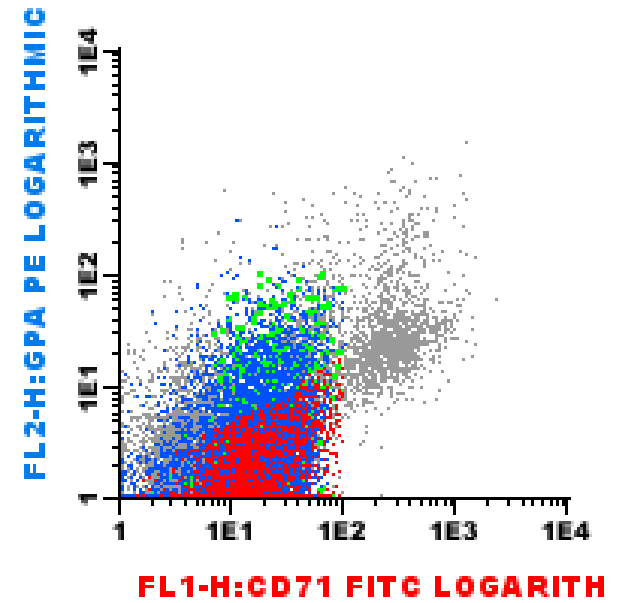
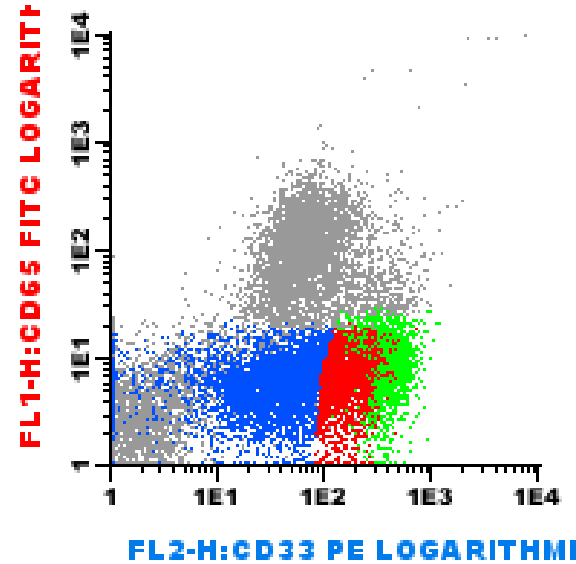
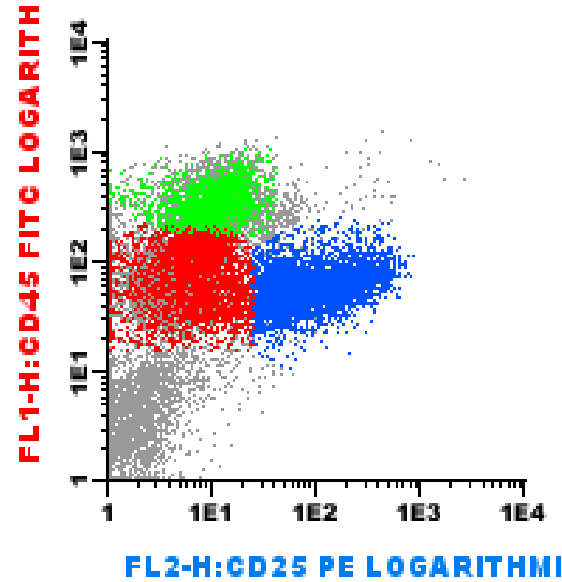
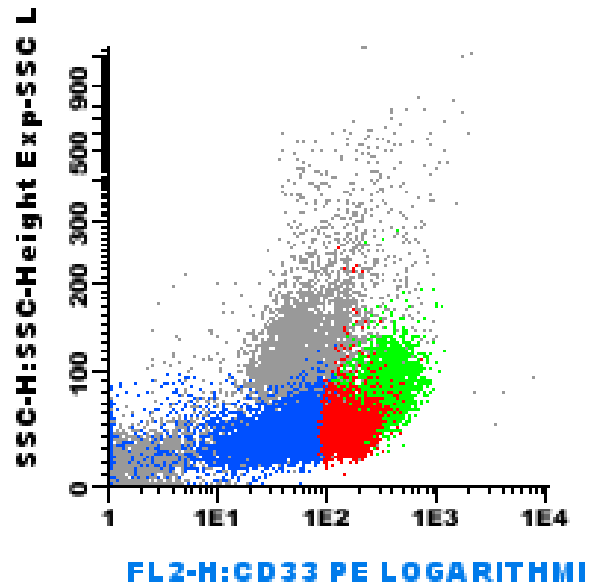
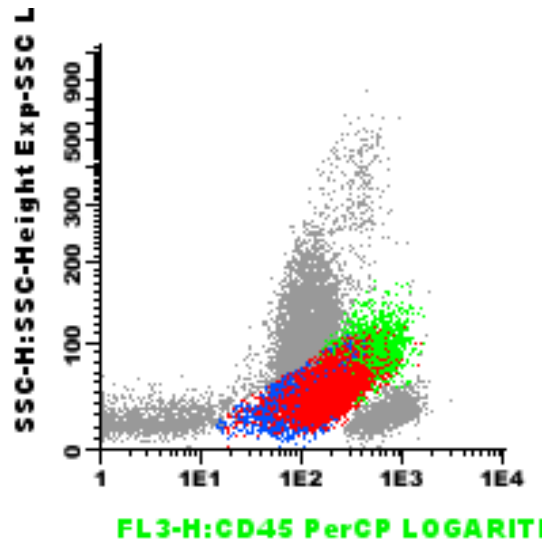
Caso Clínico 2



Caso Clínico 2



Caso Clínico 2



Caso Clínico 2

- **Citometria de fluxo**

- **30% de Blastos**

- **Positividade:** CD7+, CD13+ / ++ heterogêneo, CD25+ / ++, CD33+, CD34+, CD38++, CD45+ / ++, CD71- / +, CD117+ / ++ em 21,1%, CD123+, HLA-DR+, cyCD79a+ em 6%.

- **Negatividade:** CD2, CD3, CD10, CD11b, CD13, CD14, CD15, CD16, CD19, CD36, CD56, CD61, CD64, CD65, GPA. cyMPO, cyCD3.

- **13,4% de Células dendríticas plasmocitóides**

- **Positividade:** CD33+, CD36+, CD45++, CD71- / +, CD123++, HLA-DR++.

- **Negatividade:** CD2, CD3, CD7, CD10, CD11b, CD13, CD14, CD15, CD16, CD19, CD25, CD34, CD36, CD38, CD61, CD64, CD65, CD117, GPA.

- **10,3% de linhagem monocítica**

- **Positividade:** CD11b+, CD13++, CD14++ (7,5%), CD15 - / + (7,5%), CD16- / + (7,0%), CD33++, CD36- / + (8,4%), CD38+, CD45++, CD64++, CD71- / +, CD123++, HLA-DR++.

- **Negatividade:** CD2, CD3, CD7, CD10, CD19, CD25, CD34, CD56, CD61, CD65, CD117, GPA.

Caso Clínico 2

- **Conclusão:**
- **30% blastos mielóides**
- **13,4% células dendríticas plasmocitóides**
- **2,1% células dendríticas monocitóides**
- **10,3% monócitos fenotipicamente anormais**
- **Alteração na maturação linhagem mielóide (SSC baixo, CD13xCD11b e CD15xCD16)**
- **Leucemia mielóide aguda com diferenciação a granulócito neutrófilo e célula dendrítica plasmocitóide e monocitose de fenótipo anormal.**
- **LMA provavelmente secundária a SMD / SMP.**

Caso Clínico 2

– Tema para discussão

- 1- Não há na OMS-2008, referência a estes casos de LMA com componente de células dendríticas.
- 2- Não há na literatura relatos sobre tratamento e prognóstico destes casos.
- 3- Como devem ser considerados?

