

Caso Clínico

Danielle Leão-Laboratório
Álvaro-Cascavel - Paraná

Caso clínico

- TMTK, 19 anos, feminino
- Hematomas há 15 dias e febre há 3 dias

Caso clínico 1

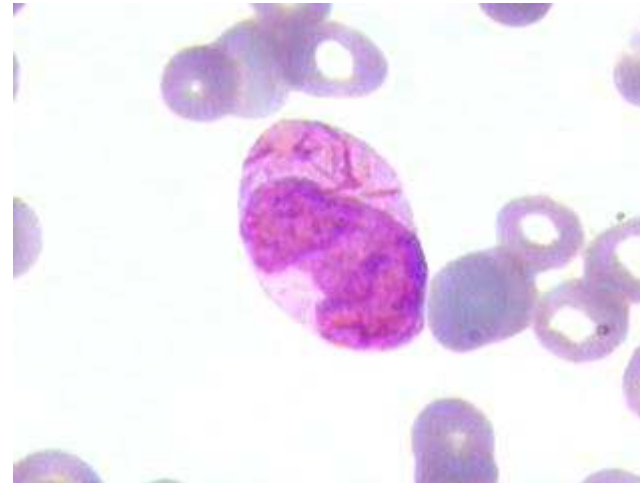
- Previamente hígida
- Há 15 dias: hematomas aos mínimos traumas
- Há uma semana menorragia, gengivorragia e astenia
- Há 3 dias febre e lesão purulenta em orofaringe
- Há um dia redução da acuidade visual bilateral

Caso clínico 1

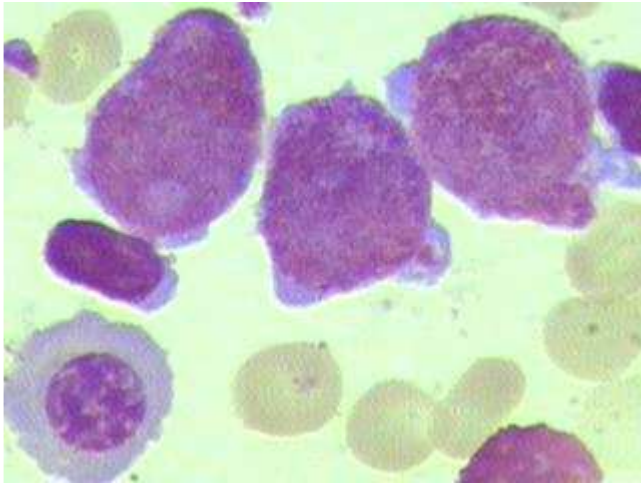
- EGB, lúcida, descorada (3/4+), eupnéica, afebril.
- Orofaringe com placa purulenta em amígdala à esquerda.
- Grande hematoma em coxas e dorso.
- Pequenos hematomas disseminados
- Hemorragia retiniana bilateral

Caso clínico 1

- **Hemograma**
 - HB: 5,4 g/dl
 - GB: 8.600/mm³
 - Presença de 20% de células com características de promielócitos atípicos e de células imaturas com bastonetes de Auer
 - Pqt: 9.000/mm³

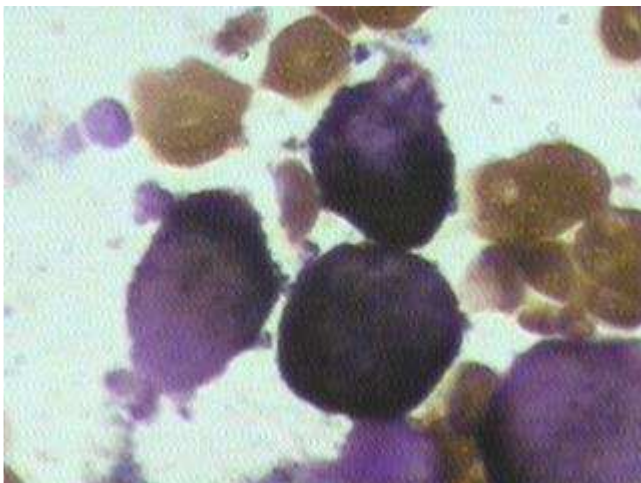
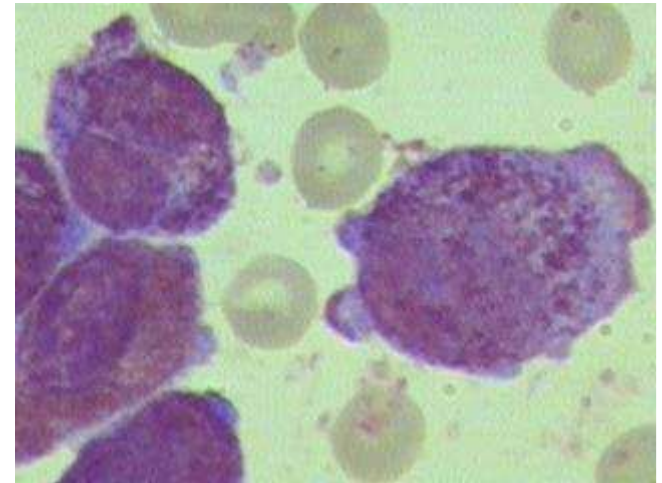


Caso clínico 1



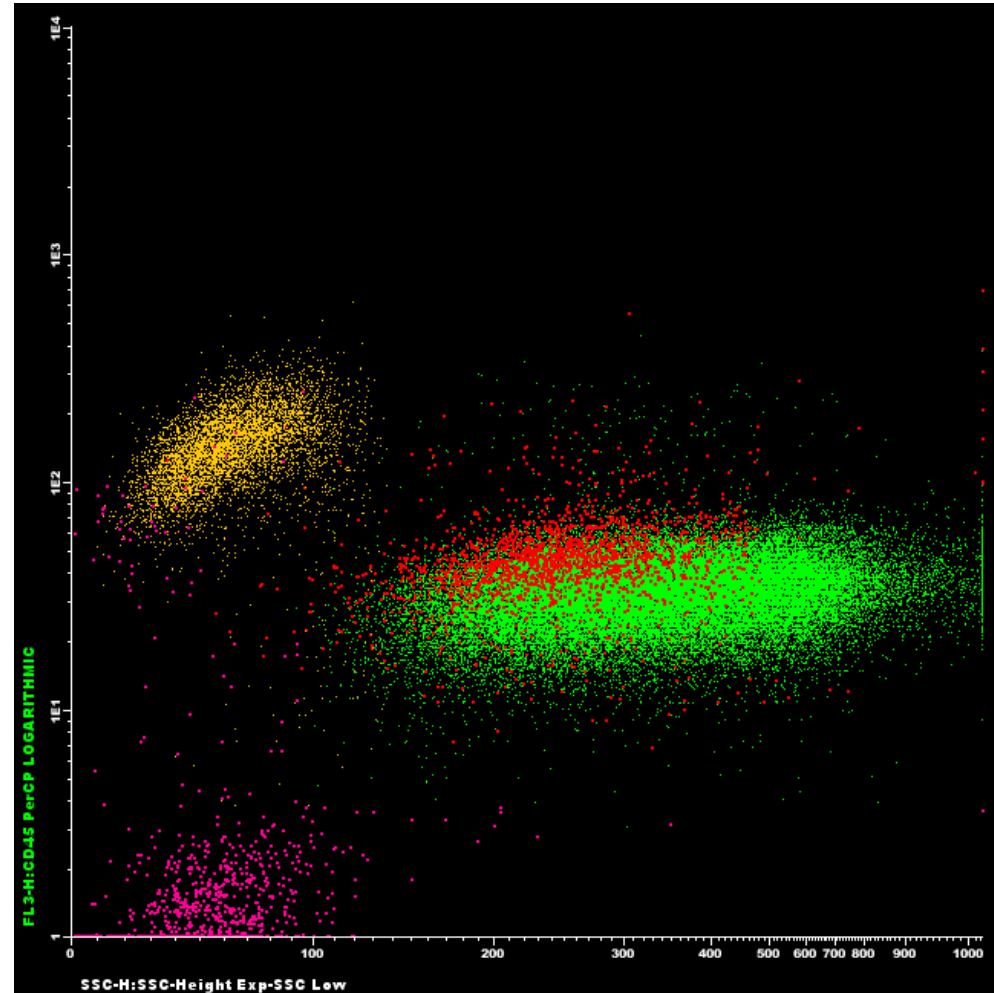
- **Mielograma**

- 90% de células imaturas com características de promielócitos atípicos
- Grânulos abundantes no citoplasma
- Bastonete de Auer em algumas células
- Peroxidase intensamente positiva



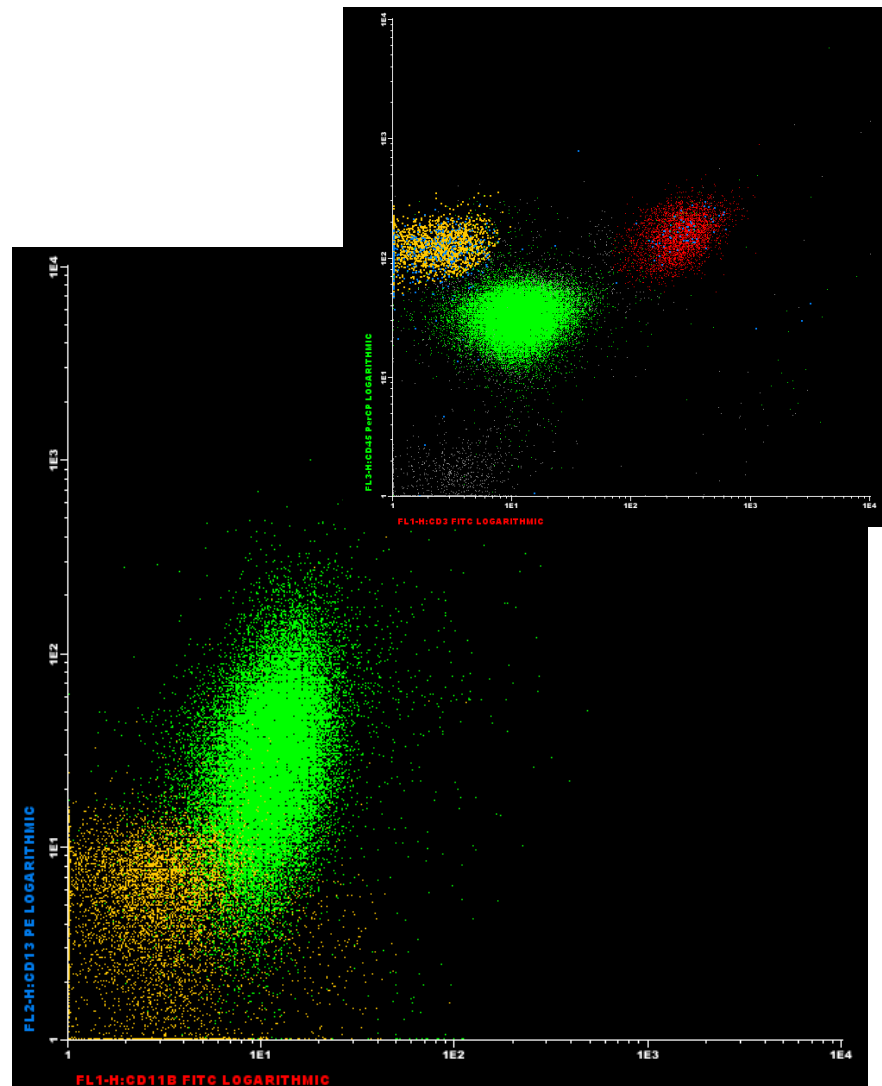
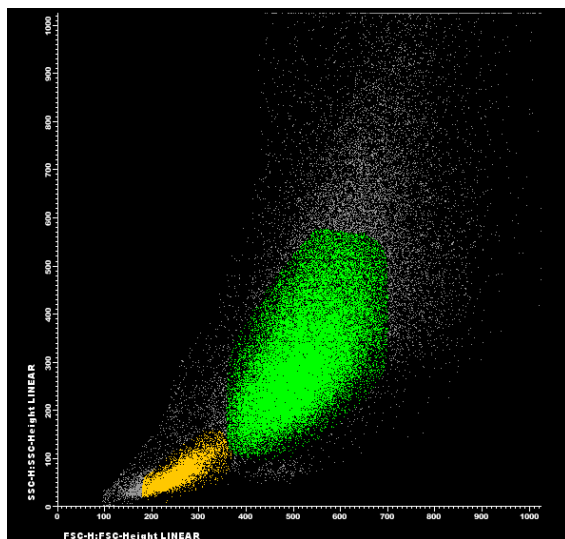
Caso clínico 1

- Citometria de fluxo
- 45 X SSC



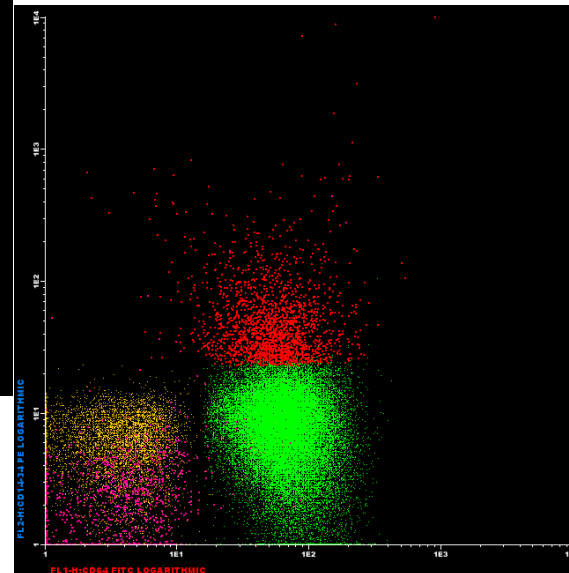
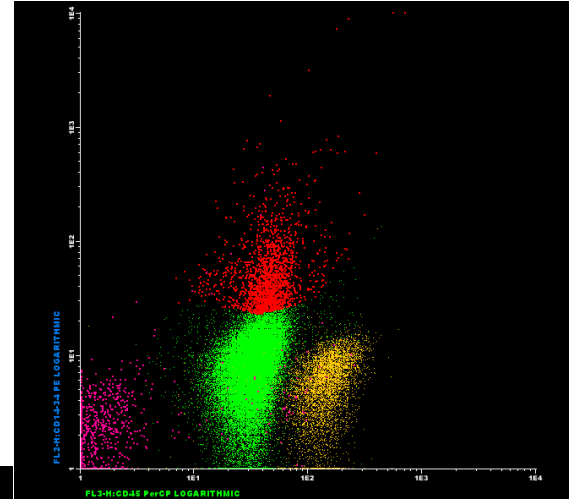
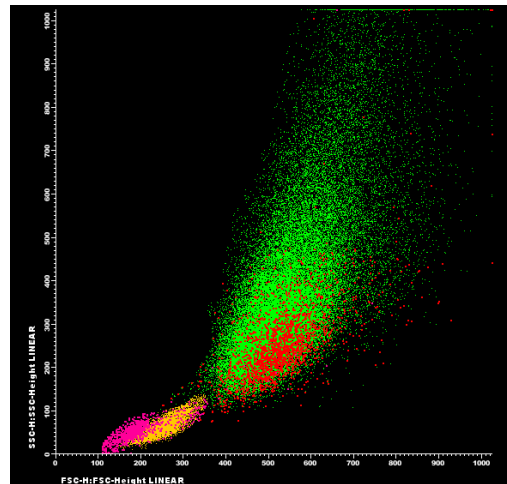
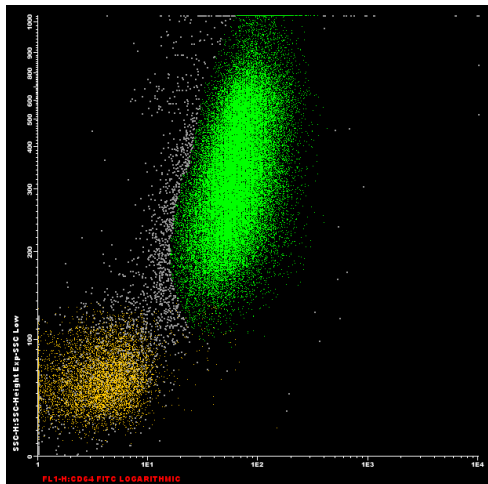
Caso clínico 1

- Citometria de fluxo
- 13 X11b



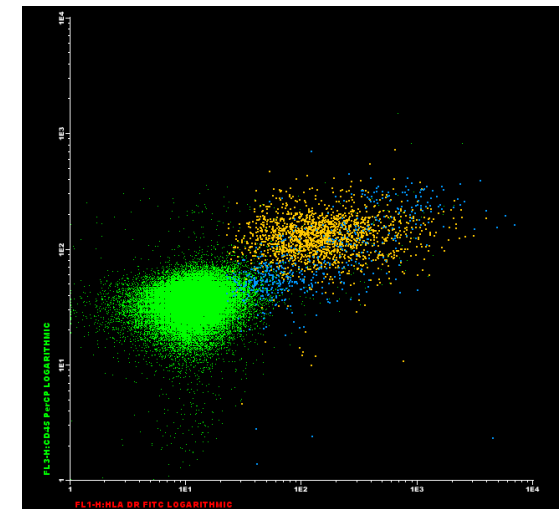
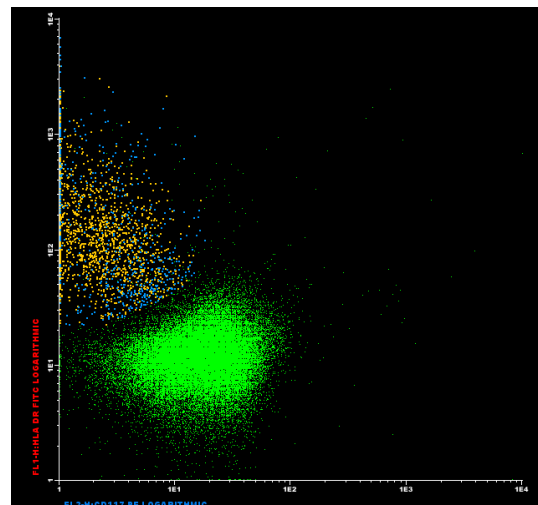
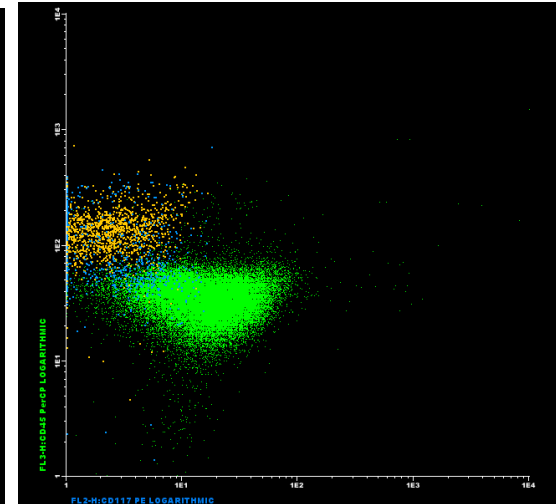
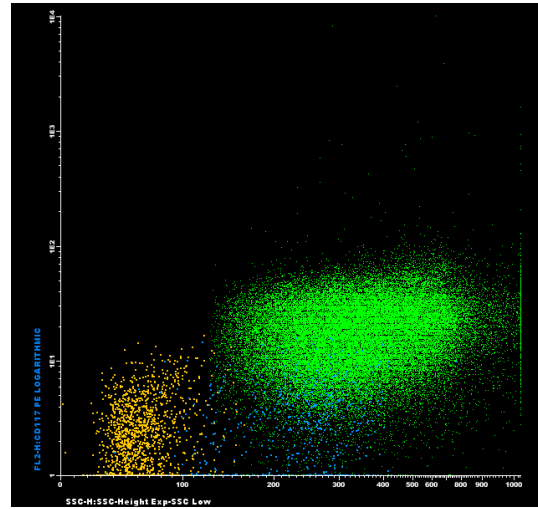
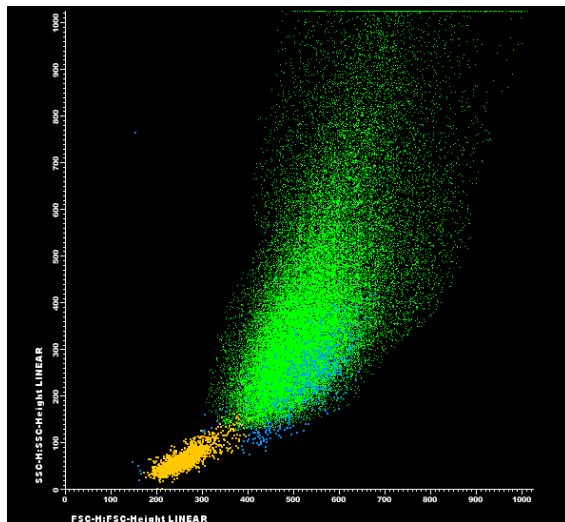
Caso clínico 1

- Citometria de fluxo
- 14-34 x64 x45



Caso clínico 1

- Citometria de fluxo
- DR X 117



Caso clínico 1

Imunofenotipagem

- Células nucleadas totais.....18.490/mm³
 - Série eritróide.....: 1,30%
 - Eosinófilos.....: 0,70%
 - Monócitos.....: 0,30%
 - Células NK.....: 0,65%
 - Células CD34+.....: 0,04%
 - Linfócitos B normais.....: 3,00%
 - Linfócitos T.....: 6,30%
 - CD4+CD8-.....: 3,30%
 - CD4-CD8+.....: 2,60%
 - CD4+CD8+.....: 0,05%
 - CD4-CD8-.....: 0,40%
- Células patológicas.....: 87,00%.

Caso clínico 1

Imunofenotipagem

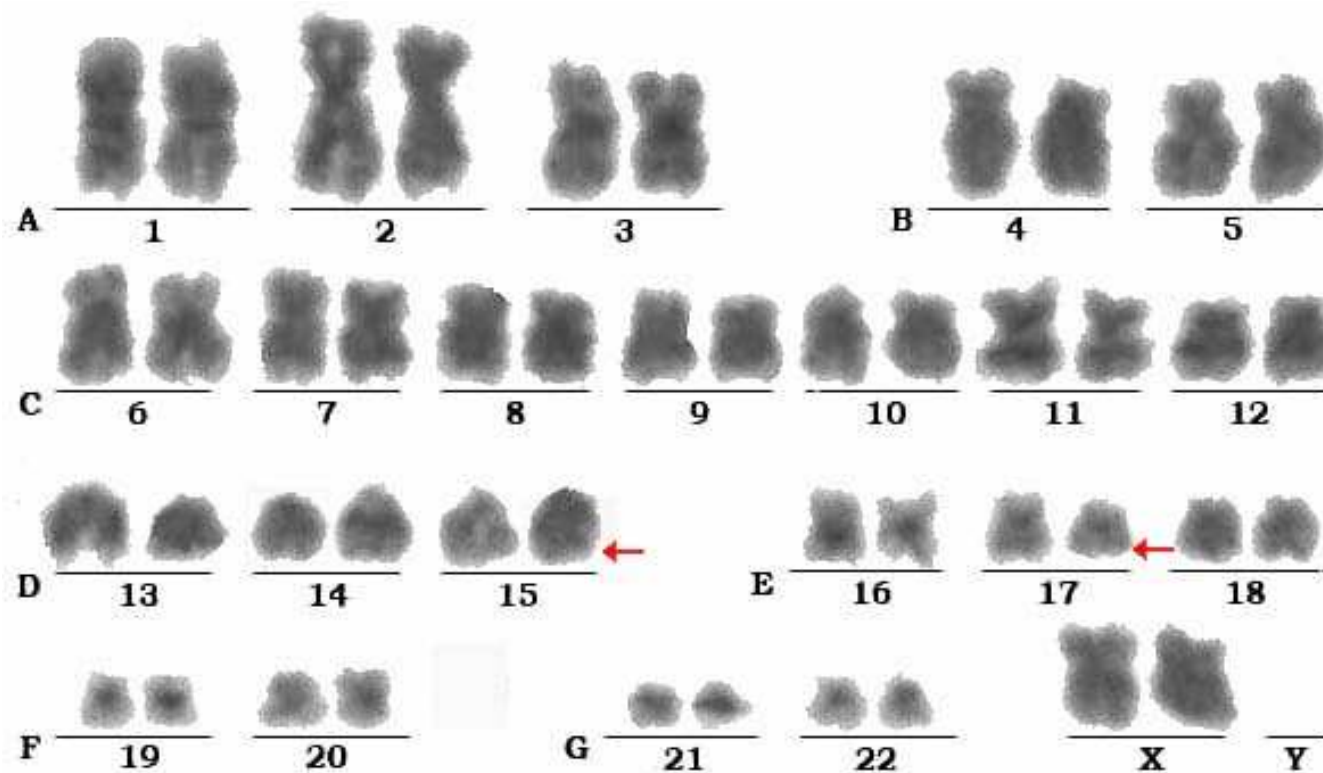
Imunofenótipo das células patológicas:

- CD45+ fraco, CD117+, CD13+, CD56+ (51%),
CD64+ fraco, CD71+ fraco (34%)
- CD34-, CD3-, CD4-, CD19-, CD11b-, CD14-,
CD36-, HLADR-

Caso clínico 1

- **Cariótipo**

46, XX, t(15;17) (q22;q12) [20]



Caso clínico 1

- **Biología molecular**

PML-RAR α positivo

Caso clínico 1

- Leucemia mielóide aguda tipo promielocítica,
com translocação recorrente t (15;17)(q22,q12)

Caso clínico 1

- Leucemia promielocítica aguda
- Diagnóstico precoce: grande importância
- Complicações graves associadas: CIVD
- Tratamento precoce: menor morbimortalidade